2020年1月15日発行　毎月1回前月25日発売
通巻14号（第3巻第1号）　ISBN978-4-287-91014-6

美容皮膚医学 BEAUTY

#14
Vol. 3 No.1, 2020

特集

22の症例でみる注入治療

企画編集　征矢野進一

連載
弁護医師®の
法律ケミカルピーリング

医学出版
www.igaku.co.jp

4

特集 22の症例でみる注入治療

ベビーコラーゲンブースター療法

池田欣生
東京皮膚科・形成外科 総院長

近年，ヒアルロン酸，ポリカプロラクトン，コラーゲンなどのフィラーは世界的に流行したため，研究開発が進み，飛躍的な進歩を遂げた．

東京皮膚科形成外科ではさまざまなフィラー注入を行っているが，他院のフィラー注入後の不満やトラブルなどの修正も少なくない．

従来の注入方法で表情を出したときに凸凹ができてクレームが多い場所としては前額部，目尻，頬および口周囲が挙げられる．そのようなシワに対しては筆者らがマイクロリガメントと名づけた，細かなリテイニングリガメントをマイクロカニューラで剥離してからベビーコラーゲンブースターを浅く平面上に撒く方法により良好な結果を得ている．本章では筆者らが行っている治療（ベビーコラーゲンブースター療法）のなかでもとくに人気がある前額部の治療について報告する．

はじめに

従来の穿刺するだけの注射法では持続期間が短く満足度が低いマイクロリガメントの部位を示す(図1)．

マイクロリガメントは下眼瞼，口唇周囲などの表情筋付着部にも存在するが，同部位のリガメントは弱いため従来の方法の穿刺するタイプのヒアルロン酸注射をするだけでも剥離できると考えている．またよく患者が気にするいわゆるゴルゴ線（zygomatic retaining ligament）の剥離は長期結果でみると，剥離後に頬全体の皮膚が落ちてほうれい線下部が目立つことがあるので，剥離せずにスキンタイトニングや脂肪溶解のみ行うようにしている．

ベビーコラーゲンブースター療法について

額のシワはボトックス®が主流であり，今後もその傾向は続くと思っているが，眉毛付近にボトックス®注射を行うと開瞼障害が起こることがあるため，眉毛周辺にボトックス®は打つことができない．一方で眉毛上の凹みやシワを主訴に来院する患者も多い．従来筆者らは，ヒアルロン酸などのフィラーを，慎重に前頭筋下に注入していたが，眉毛挙上をしたときに凸凹が現れることがあり，表情を出したときのその不自然さに不満を持つ患者も少なくない．

そのような症例には，筆者らはベビーコラーゲンブースター療法を用いている．ヒューマラジェン単体では35Gエンジェニードルを通過しにくいが，ミラクルLと混合することにより容易に35Gエンジェニードルを使うことができ，結果として細かいシワの治療にも対応できるようになった．

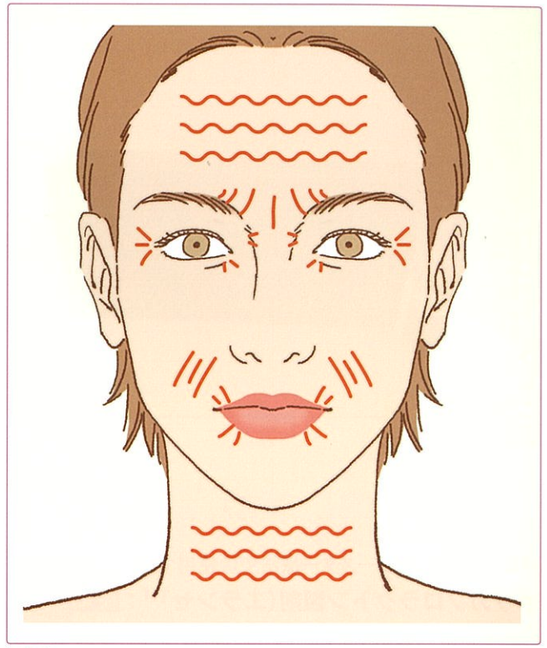

図1 マイクロリガメントの位置

使用する製剤と道具

使用する製剤

ヒューマンコラーゲン(ヒューマラジェン：図2)

ヒューマラジェンはⅠ型コラーゲンとⅢ型コラーゲンを50：50で配合した，ヒト胎盤由来のコラーゲン製剤である．若者の皮膚に多くみられるⅢ型コラーゲンは，脂肪細胞新生などの組織増殖を誘導したり，皮膚の立体構造を改善したり，組織修復および血管新生を促進したりすることがわかってきている[1]．また，Ⅲ型コラーゲンは架橋構造を有しているため，動物由来コラーゲンに比べて持続性が高い．組織学的所見から，ヒューマラジェンは，1年以上持続し，自己コラーゲンの増殖を刺激することが明らかになっている．

ポリカプロラクトン製剤(ミラクルL：図3)

ミラクルLはポリカプロラクトン20％含有の製剤である．キャリアジェルは含まれておらず，コロイド状の液体なので，注入後に凹凸が出る可能性はほとんどない．ミラクルLは1年ほどで安全に，生体内で溶けてなくなるが，コラーゲンを誘導するコラーゲンブースターによる肌質改善を期待して

図2 ヒューマラジェン

図3 ミラクルL

図4 エランセ™

図5 手順①

ベビーコラーゲンブースター療法では使用する．

ポリカプロラクトン製剤（エランセ™：図4）

エランセ™はポリカプロラクトン30％含有の製剤に70％カルボキシメチルセルロースをキャリアジェルとして混ぜたものである．コラーゲン産生を促し，滑らかにボリューマイジングを行えることがわかっている．前額や頬部のボリューマイジングを希望する患者にはミラクルLの代わりにヒューマラジェンと混合して使用する．

使用する道具

35Gエンジェニードル

世界一細いニードルである．折れ曲がりやすいので注意する．ベビーコラーゲンブースター療法では細かなシワを補正するのに使用する．

25Gマイクロカニューラ

ベビーコラーゲンブースターの前に皮下剥離を行うのに使用する．目尻や口唇周囲では30Gマイクロカニューラを使用することもある．

23G針

カニューラの孔を開けるのに使用する．

注入の実際

①まず注入する薬剤を作成する．ヒューマラジェン1本とミラクルLを1本ずつ3方活栓につないで，ヒューマラジェンとポリカプロラクトンを混ぜ合わせたベビーコラーゲンブースター製剤を作成する（図5）．ミラクルLを混合することにより，30Gカニューラや35Gエンジェニードル針を容易に通すことができるようになる．

図6 手順②

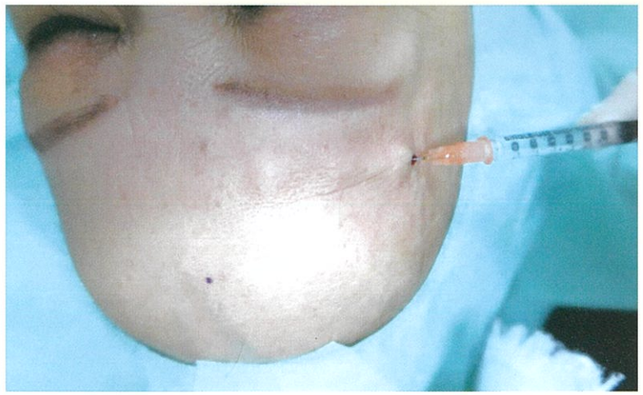

図7 手順③

②眉毛挙上をさせてシワの前額部上部中央に1点，前額部左右に1点ずつ血管を避けるように刺入部のマーキングを行う（図6）．症例により刺入部の部位は増やしてもよい．

③35Gエンジェニードルを用いて刺入部に1％E入りキシロカイン®で麻酔を行う．刺入部に23G針で孔を開けた後，25Gマイクロカニューラを用いて1％E入りキシロカイン®にて麻酔を行いながら，血管を傷つけないようにマイクロカニューラで前額部全体の皮下を丁寧に剥離する（図7）．

④先ほど混合して作ったベビーコラーゲンブースターを前額部全体の皮下に左前額部，右前額部，中央部に0.5ccずつ，25Gマイクロカニューラで浅く皮下に平面状に広がるように注射する（図8）．

⑤最後に患者にいろいろな表情を作ってもらいながら，残る浅いシワや凹凸部に0.5ccのベビーコラーゲンブースターを35Gエンジェニードル針で丁寧に注射してリタッチを行う（図9・図10）．

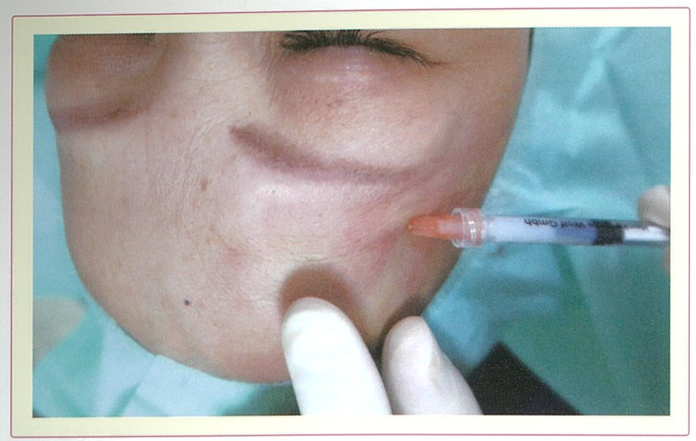

図8 手順④

図9 手順⑤

図10 施術前・施術直後の状態
B：直後から前額部のシワの改善と肌の若返りを認める.

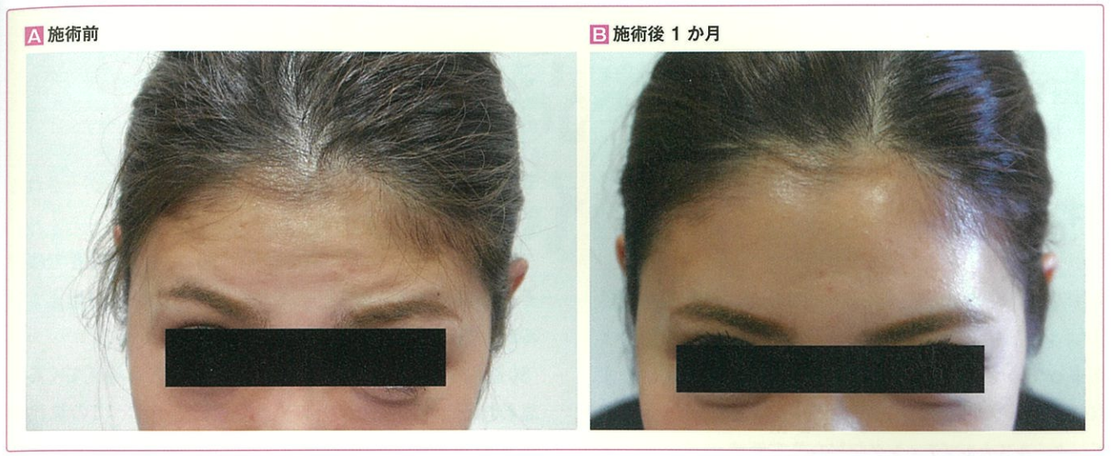

図11 症例7

図12 症例8

症例

代表的な症例を示す.

症例 7

ヒューマラジェンとミラクルLを使用．前額部のシワの改善と肌質の若返りを認める(図11).

症例 8

本症例はヒューマラジェンとエランセ™を使用．前額部の形態の改善とシワの減少を認める(図12).

おわりに

人生100年時代を迎えようとしている今，健康長寿だけでなく，若さも追求したいという社会的ニーズは今後，より高まっていくと考えられる．加齢による形態変化に対する取り組みはフェイスリフトやフィラーによるボリューマイジング，クールスカルプティングなどの美容医療の進化で，ある程度患者の要望に応えられるようになってきてはいるが，皮膚の肌質の老化だけは何ともならず，そこに悩む患者も増えているというのもまた事実である．

ヒューマラジェンはⅢ型コラーゲンだけでなく，若年者に多いサイトカインやエキソソームも豊富に含んでいると考えられるため[1]，肌質まで施術直後から明らかに若返る．そのため，施術した後の患者に「この部位が若返ったからこちらの部位もお願いします」と，喜びながらオーダーされることも多い．

ただこの治療は代謝が遅いはずの80歳代の高齢者では早く治療効果がなくなると感じている．老化細胞が増えているからであろうか？

80歳になっても残り20年の人生がある人も増えてくると思われるため，今後症例を重ねて検討し，すべての世代の患者様が満足するアンチエイジング美容医療を確立していきたいと考えている．

最後にこのような報告の機会を与えてくれた征矢野進一先生に感謝いたします．

また本章を読まれた方で今回のベビーコラーゲンブースター療法に対する疑問点やご指摘の点などがあればお気軽に連絡をしてください．

文献

1）入谷絵里・池田欣生：【実践 フィラー注入テクニック】ベビーコラーゲン療法．克誠堂出版，pp250-273，2019.

Profile

池田欣生（いけだ よしお）
大阪医科大学 卒業．倉敷中央病院，大阪医科大学付属病院，東海大学病院形成外科を経て，2001年 銀座・いけだクリニックを開設（現在 東京皮膚科・形成外科に名称変更）．日本アンチエイジング外科学会理事長，医療アートメイク学会理事長もつとめる．